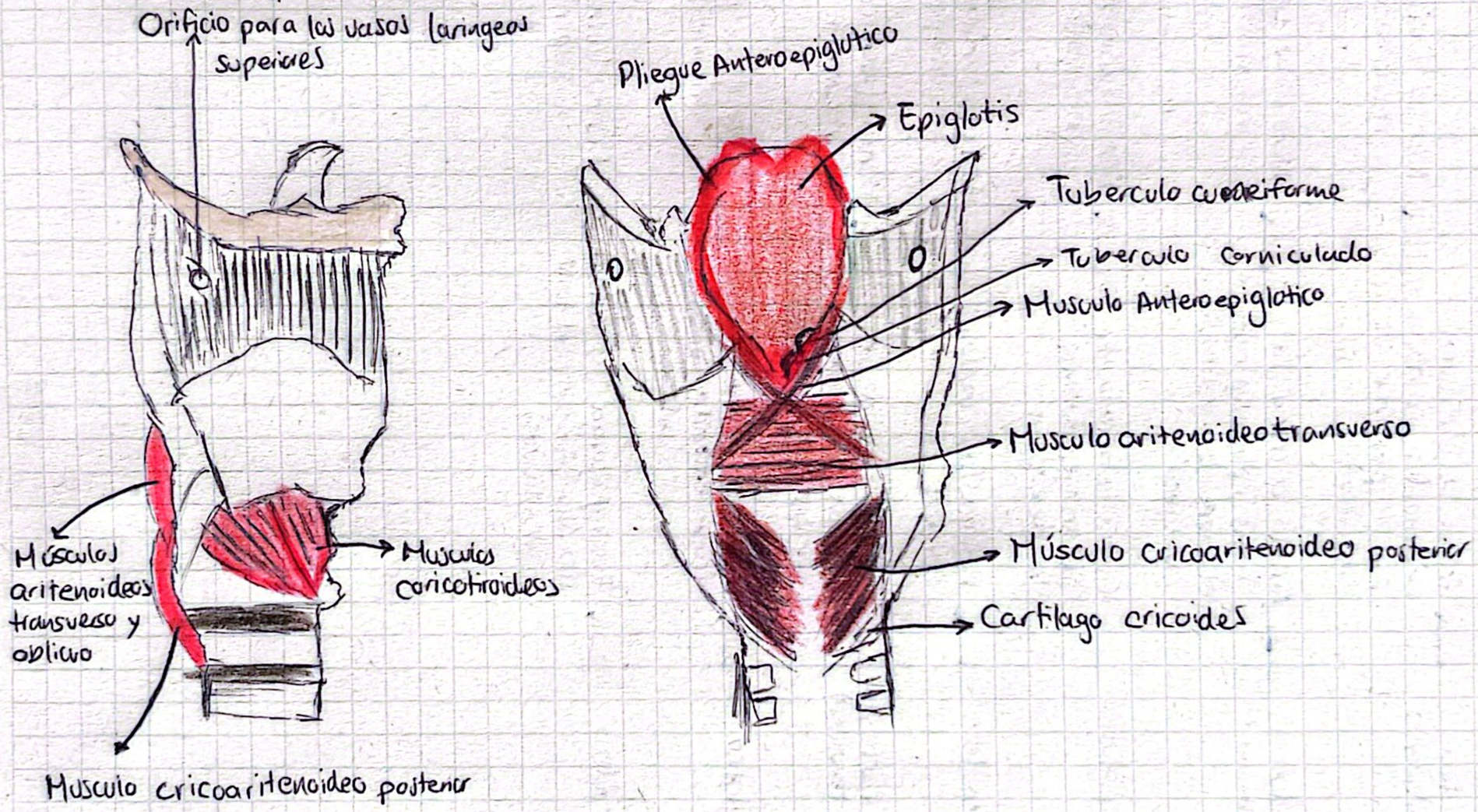
Orificio para los vasos laringeos superiores
Músculos aritenoideos transverso y oblicuo
Musculos cricotiroideos
Musculo cricoaritenoideo posterior
Pliegue Anteroepiglotico
Epiglotis
Tuberculo cuneiforme
Tuberculo corniculado
Musculo Anteroepiglotico
Musculo aritenoideo transverso
Músculo cricoaritenoideo posterior
Cartilago cricoides

Musculo:	Funcion Principal	Inervacion
Cricoaritenoideo Posterior →	Abduce las cuerdas vocales, Abre la glotis →	Nervio laringeo recurrente
Cricoaritenoideo Lateral →	Aduce las cuerdas vocales →	Nervio laringeo recurrente
Aritenoideo transverso →	Aduce los cartilagos aritenoides, cierra la parte posterior de la glotis →	Nervio laringeo recurrente
Aritenoideo Obicuo →	Ayuda a cerrar la glotis, participa en el cierre del vestibulo laringeo →	Nervio laringeo recurrente
Aritenoepiglotico →	Cierra la entrada de la laringe durante la deglución →	Nervio laringeo recurrente
Tiroaritenoideo →	Relaja las cuerdas vocales →	Nervio laringeo recurrente
Vocal (Parte del tiroaritenoideo) →	Ajuste fino de la tension de las cuerdas vocales para la fonacion →	Nervio laringeo recurrente
Tiroepiglotico →	Dilata el aditus laringeo (abre entrada de la laringe →	Nervio laringeo recurrente
Cricotiroideo →	Tensa y alarga las cuerdas vocales (Aumenta el tono de la voz) →	Nervio laringeo superior